Aus der Medizinischen Klinik (Prof. R. Staehelin) und aus dem
Röntgeninstitut (Prof. M. Lüdin) der Universität Basel

Ein Fall von Bronchuscyste

(Beitrag zur Diagnose der Mediastinalcysten)

Inaugural-Dissertation

zur Erlangung der Doktorwürde
der Medizinischen Fakultät der Universität Basel

Vorgelegt von

LISBETH OSTERMANN

aus Wien

1941 · Verlag von S. Karger · Basel

Von der Medizinischen Fakultät Basel genehmigt
auf Antrag von Prof. M. Lüdin

Tag der Promotion: 10. Juli 1941

R. UNIV.
BIBLIOTHEEK
LEIDEN

Sonderabdruck aus Radiologia Clinica Vol. 10, No. 6.

Unter den Cysten im Mediastinum sind die Bronchuscysten besonders selten.

Der im folgenden beschriebene Fall einer Bronchuscyste zeigte wegen zahlreicher Begleiterscheinungen ein so atypisches Bild, daß er wert erscheint, veröffentlicht zu werden.

Die cystischen Bildungen im Brustraum werden nach *Eigler* folgendermaßen eingeteilt:

I. Echte Cysten:
   1. Cystische Mißbildungen (Oesophagus-, Nebenlungen-, Bronchus-Cysten).

II. Falsche Cysten (Blasen):
   1. Parasitäre Cysten.
   2. Erweichungscysten.

Dieses Schema wäre nach *Böss* noch zu ergänzen durch Alveolencysten der Lungen, intrathorakale Enterocystome (abgeleitet vom Ductus omphaloentericus) und Mediastinalcysten, welche mit Magenschleimhaut ausgekleidet sind (bisher fünf beschrieben).

Als Bronchuscysten beschrieb *Gold* 1921 bei vier Kleinkindern nußgroße Cysten in der Nachbarschaft des rechten Hauptbronchus bzw. der Bifurkation. Diese Cysten waren mit Flimmerepithel oder, infolge des Druckes des schleimigen Sekretes, mit abgeplattetem Epithel ausgekleidet; die Wand bestand aus grobfaserigem, kernarmen Bindegewebe, enthielt teilweise glatte Muskulatur, elastische Fasern, Schleimdrüsen, meist unterentwickelte Bronchialsprossen, vereinzelte cystische Hohlräume und zeigte an manchen Stellen Spornbildungen. Eine Kommunikation mit einem Bronchus war nicht in allen Fällen nachweisbar. In anderen, später publizierten Fällen erreichten solche Cysten Faust- bis Kopfgröße *(Nossen, Fromme)*. Der Cysteninhalt bildete bei den Fällen von *Sultan* und *Fromme* eine gelbliche Flüssigkeit von neutraler Reaktion, enthaltend Albumen, geringe Mengen von Eisenchlorid und Bernsteinsäure, bei den Fällen von *Gold* schleimige Flüssigkeit. *Gold* leitet diese Cysten von dem nur rechts vorkommenden, medial vom rechten Stammbronchus abgehenden, „infrakardialen" Bronchus ab und stellt sie damit auf gleiche Stufe mit den Nebenbronchien im Sinne *Aebi*'s und den Bronchialdivertikeln *Chiari*'s. In der Literatur findet sich allerdings auch linksseitige Lokalisation angegeben *(Sultan, Joël, Santy* und *Bérard)*. Es sind isolierte cystische Derivate rudimentärer Nebenbronchien. *Bert* und *Fischer* leiten

sie vom fötalen Schlunddarm ab, verlegen also ihre Entstehung in den Zeitpunkt vor erfolgter Abschnürung der Lungentrachealanlage vom Vordarm und fassen das Vorkommen von Flimmerepithel als Steckenbleiben auf dem primitiven Entwicklungszustand des Oesophagus auf, der im frühen Stadium Flimmerepithel trägt *(Schridde),* während sie das Vorhandensein von Knorpel, glatter Muskulatur und Schleimdrüsen auf die Fähigkeit des embryonalen Gewebes, sich bei Verlagerung und Absprengung im Sinne der Weiterentwicklung des Mutterbodens ausdifferenzieren zu können, zurückführen. Bei Cysten, die innerhalb des Pericards liegen *(Nossen),* erfolgt dieser Vorgang zu einer Zeit, wo der Herzbeutel noch nicht geschlossen ist.

Symptome und Verlauf der Mediastinalcysten sind sehr vielgestaltig. Die Symptome der Dermoidcysten treten meist in der Pubertät auf, nicht selten aber auch später. Umstimmungen des Organismus wie Pubertät, Schwangerschaft, Operationen scheinen ihr Auftreten zu begünstigen *(Dangschadt).* Nach *Starcke* ist vielleicht eine Aktivierung versprengter Keime durch ein Trauma möglich, da die Symptome nicht selten stürmisch einsetzen. Oft sind unbestimmte Schmerzen im Thorax, Atembeschwerden bis zu hochgradiger Dyspnoe und Husten jahrelang die einzigen Symptome, und erst der eitrige Zerfall der Cyste mit seinen Nebenerscheinungen bringt den Kranken zum Arzt. Relativ häufig beginnt das Leiden unter dem Bilde einer exsudativen Pleuritis. Das Pleuraexsudat ist nach *Eigler* als Begleiterscheinung der Neubildung anzusehen, da bei Pleura- und Lungengeschwülsten oft sehr große Exsudatmengen gefunden werden. Dies ist durch zwei Umstände verständlich, nämlich durch die primäre Endothelschädigung und durch die Kompression der Lunge mit Zirkulationsstörung *(Tiegel).*

In vielen Fällen wurden stechende Schmerzen in einer Brustseite beobachtet (bei Dermoidcysten u. a. von *Kleinschmidt,* bei Bronchuscysten von *Sultan* und *Fromme*). Als weitere Symptome der Bronchuscysten wurden Atemnot bei Anstrengungen, Druckgefühl in der Brust, Erbrechen, Abmagerung, in den Arm ausstrahlende Schmerzen, asthmatische Beschwerden *(Alford)* angegeben. Fieber, Anorexie, Retrosternalschmerz und Hämoptysen wurden von *Beve* bei einem Fall von Dermoidcyste beobachtet. Kleinere Cysten können ganz symptomenlos verlaufen. Seltener ist der plötzliche und stürmische Beginn mit hochgradiger Dyspnoe und Fieber. Objektiv beobachtet man häufig eine Vorwölbung der Thoraxwand vorne oben (die besonders dann von Bedeutung ist, wenn ein Aortenaneurysma ausgeschlossen werden kann) und eine bogen-

förmige intensive Dämpfung, leises oder abgeschwächtes Atemgeräusch, abgeschwächten Stimmfremitus. Als wichtigstes und einzig eindeutiges Symptom der Dermoidcysten gilt der Nachweis von Haaren und Detritus in Sputum oder Punktat.

Die Dermoidcysten sind fast immer gutartig (unter 57 Fällen von Dermoidcysten Morris' degenerierten nur fünf maligen). Maligen degenerierte Bronchuscysten wurden meines Wissens noch nicht beschrieben. Sympathicus-, Rekurrens- oder Phrenicuslähmungen treten selten oder erst später auf *(Sauerbruch)*. Auch Stauungserscheinungen wie Cyanose, Ödeme, Stokesscher Kragen, Ausbildung eines Kollateralkreislaufes sind selten (zwei von 44 Fällen *Dangschadt*'s) so daß *Lenk* die Ansicht vertritt, daß unter den röntgenologisch erkennbaren Symptomen Verbreiterung des Cava- und Anonymaschattens, unter den klinischen Symptomen venöse Stauung und Rekurrensparese gegen eine Dermoidcyste sprechen. In der Literatur sind nur vereinzelte Fälle mit Kompressions- und Stauungserscheinungen beschrieben (*Kleinschmidt:* Pulsdifferenz; *Eggers:* Schwellung und Rötung von Hals und Gesicht und Protrusio bulborum im Liegen; *Löwenmeyer:* Thrombosierung der V. anonyma dextra). Paroxysmale Zunahme der Symptome wird von *Morris* mit Füllungsschwankungen erklärt (33 von 57 Fällen von Dermoidcysten). Auch eine von *Haberer* publizierte, kindskopfgroße cystische Nebenlunge im rechten Interlobärspalt zeigte röntgenologisch Schwankungen der Intensität und Größe.

Bronchuscysten können den Bronchus *(Gold, Alford)* oder die A. pulmonalis, speziell bei Vergrößerung infolge Blutung nach einem Trauma *(Joel, Nossen)*, komprimieren. Bei Stenosierung eines Bronchus durch einen Tumor beobachtet man (möglichst röntgenkymographisch festgehalten) inspiratorisches Wandern des Mediastinums nach der stenosierten Seite (Holzknecht-Jakobsohn'sches Phänomen). Leider fand ich bei keinem der in der Literatur beschriebenen Fälle Angaben über Fehlen oder Vorhandensein dieses Symptoms. Als Verdrängungssymptom eines intrathorakalen Tumors beschreibt *Broadbent* die Fortleitung der Herztöne an Stellen, wo sie sonst nicht zu hören sind. Eine interessante Trias führt *Murloo* als charakteristisch für eine intrathorakale Neubildung (namentlich Ca.) an: 1. vage, neuralgiforme, in Arme und Rücken ausstrahlende Schmerzen, 2. psychische Veränderungen, die zunächst an Hysterie oder Neurasthenie denken lassen, 3. erhöhte Erythrocytensenkungsgeschwindigkeit.

Sauerbruch gibt in seiner „Chirurgie der Brustorgane" an, daß bei Mediastinaltumoren oft Zwangshaltungen und -lagen eingenommen werden, wobei der Kopf meist nach vorne gesenkt und der Rumpf gebeugt wird. Auch andere Zwangshaltungen wurden beschrieben: ein zwölfjähriges Mädchen mit einer Dermoidcyste konnte nur aufrecht sitzen *(Dangschadt)*, ein 21jähriges Mädchen (Fall *Ekehorn*) wollte im Bett stets nur die linke Seitenlage einnehmen, weil in rechter Seitenlage sofort ein Anfall von Hustenreiz mit eitrigem Auswurf und Dyspnoe auftrat (hier bestand allerdings eine Kommunikation der Dermoidcyste mit dem Bronchus).

Eine 51jährige Patientin *Nossen*'s mit einem Schenkelhalsbruch rechts, welche sechs Tage nach der operativen Nagelung beim Umlegen in linke Seitenlage plötzlich unter dem Bilde einer Lungenembolie ad exitum kam, hatte in extremis darum gebeten, nur 2 cm höher gelagert zu werden, da sie unter Annahme einer Lungenembolie flach gelagert worden war. Bei der Sektion fand sich in der rechten Wand des Perikards eine faustgroße, blutgefüllte Bronchuscyste, die in linker Seitenlage die Arteria pulmonalis abgeklemmt hatte. Verf. nimmt an, daß die Patientin intra vitam Atembeschwerden, vielleicht besonders auffällig bei flacher Lage, hatte, und aus eigener Erfahrung eine mehr vertikale Lagerung vorzog. Die lebensbedrohlichen Erscheinungen traten erst auf, nachdem es, wohl infolge des Traumas, in die Cyste hinein geblutet hatte und das Lumen dadurch langsam vergrößert worden war.

Das Röntgenbild der Mediastinalcysten zeigt nach *Lenk* einen längsovalen, bei Lage im Pericard kreis- oder kreissegmentförmigen, meist einheitlich konvexen, scharfbegrenzten Schatten, der in seltenen Fällen bei multilokulären Cysten leicht wellig oder eingekerbt sein kann. In solchen Fällen kann das Bild ganz demjenigen multizentrisch gewachsener Gebilde (Drüsentumoren oder konfluierende Tumormetastasen) oder dem groblappig gebauter Geschwülste, wie dem des nichtverkalkten Chondroms gleichen. Die Diagnose der Dermoidcysten ist nur dann sicher, wenn Cysteninhalt (z. B. Zähne) nachweisbar ist, während eine Kalkschale an der Peripherie des Schattens nur geringe Beweiskraft besitzt, da solche auch bei akzessorischen Strumen und Schwarten nach abgesackten Ergüssen vorkommen können. Spreizung und Abrundung des Bifurkationswinkels, Einengung des Hauptbronchus, glatte Konturierung, Lage im vorderen Mediastinum oder prävertebral, Holzknecht-Jakobsohn'sches Phänomen erwecken den Verdacht auf eine Bronchuscyste *(Lenk)*. Pleurale Ergüsse, pneumonische Infiltrate, die nach Durchbruch von Cysteninhalt in einen Bronchus oder als Folge der Bronchus-

stenose auftreten, können das Bild vollkommen verwischen. Maligne Tumoren sind im Gegensatz dazu unscharf begrenzt. Das Hilus-Ca. sitzt auch dem Mittelschatten dicht auf, zeigt aber in der Regel unscharf auslaufende, kürzere oder längere, nach allen Seiten oder besonders nach oben gerichtete Fortsätze („Krebsfüße"), zeigt also als Ganzes das Bild eines ausgefransten Schattens, der in keiner Richtung eine scharfe lineare Grenze erkennen läßt. In seltenen Fällen kann die äußere Begrenzung ziemlich scharf sein, doch wohl nur ganz ausnahmsweise so scharf wie bei anderen Geschwülsten der gleichen Gegend *(Groedel-Lossen)*. Unscharfe Konturen als Folge von pleuritischen Verwachsungen brauchen nach Th. *Naegeli* nicht unbedingt gegen eine benigne Neubildung gedeutet zu werden. Nach Mitteilungen von *Weil* und *Hampeln* (zitiert bei *Sauerbruch*) und anderen ist die Ansicht aber überholt, daß ein kreisrunder homogener Schatten gegen eine bösartige Lungengeschwulst spräche.

Die Gefahr der Mediastinalcysten besteht in der Infektion auf dem Blutwege von einem Eiterherd aus, in örtlicher Raumbeengung und Druckwirkung. Oft kommt es unter dem Einfluß der wachsenden Geschwulst zu ausgedehnten Verklebungen. Die Entfaltung des Lungengewebes kann behindert oder ein Bronchus kann verschlossen werden; dadurch kommt es zur Zersetzung gestauter Sekrete, zu Entzündungen, die auf das Parenchym und schließlich auf die Cyste übergreifen. Durch zunehmenden Druck können Bronchial- und Sackwand an einer Stelle zerstört werden; nach Durchbruch des Cysteninhaltes in den Bronchialbaum gleicht dann das klinische Bild dem eines Lungenabszesses *(Middeldorpf)*. Weitere Komplikationen, wie sie speziell bei Dermoidcysten beschrieben wurden, sind Einbruch in Aorta und Pericard, Arrosion von Gefäßen, Empyem, Mediastinopericarditis *(Sauerbruch)*, Fistelbildung, maligne Degeneration. Als *Komplikationen der Bronchuscysten* wurde rasche Größenzunahme infolge von Blutung ins Innere der Cyste nach Traumen *(Joel, Nossen)*, dadurch Kompression der Pulmonalis, Stenosierung des Bronchus *(Gold)*, der Trachea *(Alford)*, Verwachsungen mit den großen Gefäßen *(Sauerbruch)* beobachtet.

Die klinische Diagnose der Mediastinalcysten ist häufig schwierig, bei Kombination mit anderen Erscheinungen wie Neubildungen, Exsudat, Aneurysma, Stauung usw. oft unmöglich, wie zahlreiche Fälle der Literatur beweisen.

Kurze Übersicht über die bisher publizierten Fälle von Bronchuscysten.

Gold: Vier Fälle bei Kleinkindern. Ein sieben Monate alter Knabe starb infolge der Bronchuskompression durch eine nußgroße Bronchuscyste an der Bifurkation an konfluierender Lobärpneumonie. Bei den übrigen Fällen waren die Bronchuscysten nur Nebenbefunde.

Alford: 7½ Monate altes Mädchen, das drei Monate an asthmatischen Beschwerden gelitten hatte. Tod an Bronchopneumonie. Eine röntgenologisch nicht erkennbare, kirschgroße Cyste bronchogener Herkunft im oberen Winkel zwischen Trachea und linkem Hauptbronchus hatte die Trachea eingeengt, den linken Hauptbronchus in seinem Beginn komprimiert und so zu Lungenemphysem und Atmungsschwierigkeiten geführt.

Sultan: 23jäh. Pat. litt zwei Jahre an stechenden Schmerzen in der linken Brustseite, Herzklopfen, zunehmender Schwäche und Abmagerung, Heiserkeit, Erbrechen, Druckgefühl in der Brust, Husten mit wenig Auswurf (niemals blutig).

Befund: Linke obere Brustpartie vorgewölbt, links hinten unten mäßige Schallverkürzung, Atemgeräusch vesikulär, geringgradig verschärft. Vorne oberhalb der Herzdämpfung intensive Dämpfung bis zur Clavicula, Stimmfremitus abgeschwächt, Atemgeräusch aufgehoben. Puls und Temperatur normal. Im Röntgenbild relativ unscharfe, kreisförmige Verschattung im vorderen Mediastinum. Operation unter der Verdachtsdiagnose „Dermoid"; dabei Riß der dünnen Cystenwand. Inhalt: eiweißhaltige Flüssigkeit mit Spuren von Zucker und Bernsteinsäure. 48 Stunden später Tod an foudroyanter Pleuritis. Sektion: Bronchuscyste im Bereich des linken Hauptbronchus, die mit einem kleinen, soliden Stiel an die Vorderwand des Bronchus reicht.

Joël fand bei einem 14jährigen Knaben, der plötzlich nach dem Aufspringen auf einen Omnibus starb, eine hühnereigroße, fest mit der verengten A. pulmonalis verwachsene Geschwulst im Herzbeutel innerhalb des linken Ventrikels, die den typischen Bau von Trachea oder größeren Bronchien zeigte. Der Autor nimmt an, daß der Tod auf Kompression der Lungenarterie durch die Cyste zurückzuführen sei. Er nennt das Gebilde Teratom, doch dürfte es sich der Beschreibung nach auch um eine Bronchuscyste gehandelt haben.

Fromme berichtet über die operative Heilung einer kopfgroßen Cyste, die er als Bronchuscyste auffaßt, die der 46jährigen Patientin in den Arm ausstrahlende Brustschmerzen, Atemnot beim Treppensteigen, Herzklopfen, schlechten Schlaf, allgemeine Mattigkeit und Druckgefühl in der Magengegend, unabhängig vom Essen, verursacht hatten. Rechts vorne von der zweiten Rippe abwärts zwischen Herzdämpfung und vorderer Axillarlinie absolute Dämpfung, aufgehobenes Atemgeräusch und aufgehobenes Stimmschwirren. Röntgen: großer, scharfbegrenzter Schatten zwischen zweiter Rippe und Zwerchfell, nach außen fast bis zur Thoraxwand reichend. Bei schräger Durchleuchtung liegt das Gebilde anscheinend der Brustwand, hinten der Wirbelsäule an. Verdacht auf Echinokokkuscyste. Durch Punktion Entleerung von ¾ l gelblicher Flüssigkeit, darauf Schrumpfung der Cyste. Zur Zeit der Publikation war Patientin 3½ Jahre beschwerdefrei. Kein Cystenrest nachweisbar.

Santy F. und *Bérard M.:* 26jähriger Mann, seit 1½ Jahren krank, Bluthusten, Gewichtsabnahme. Röntgen: apfelsinengroßer Tumor (Cyste)

im hinteren Mediastinum links. Heilung nach Resektion der Cyste und Abtragung des atelektatischen Unterlappens.

Der Fall von *Nossen* wurde bereits erwähnt.

Der von *Preuß* in seiner Inauguraldissertation beschriebene Fall war mir leider nicht zugänglich.

Vielleicht gehört auch folgender Fall in das Gebiet der Bronchuscysten: *Sauerbruch* erwähnt eine Cyste, die er durch Mediastinotomia ant. zu entfernen versuchte, die aber so stark mit V. cava sup. und V. anonyma verwachsen war, daß sie schon bei einem Versuch, sie zu lösen, platzte und Pat. während der Operation verblutete. Die mikroskopische Diagnose lautete: wahrscheinlich cystische Nebenlunge.

Einen interessanten Fall, bei welchem, wie bei dem unsrigen, infolge rascher Größenzunahme der Verschattung ein maligner Tumor diagnostiziert wurde, teilt mir Dr. *P. H. Ungar* (Lisboa) mit (unveröffentlicht):

Frl. H. P., Gärtnerin, geb. 1911. Zweimal Grippe, das zweitemal (März 1919) schwerer Verlauf mit hohem Fieber; seither ständig reichlich, manchmal blutiges Sputum und erhöhte Temperatur. Dezember 1919 leichte Pneumonie. 1920 Masern, dann wieder Pneumonie. Pirquet leicht pos. Röntgen: rechter mittlerer Lungenlappen verschattet. Juni 1920 Pneumonie, Pleuritis. Röntgen o. B. 1921: Röntgen: Bronchiektasen beidseits. Während der folgenden 16 Jahre ständig Beschwerden, reichlich eitriger Auswurf, zeitweise Dreischichtensputum. Tbc. immer negativ. Pat. ging trotz ihrer Beschwerden ihrer Arbeit nach. 1937 Verschlechterung des Befindens. Nach Fastenkur Besserung. Blutbild: Leukocytose, geringe Linksverschiebung. ESG 11 mm. Sputum: keine Tb., nur grampositive Kokken. November 1937 Röntgen: scharf begrenzter, über faustgroßer rundlicher Schatten rechts, in den Herzschatten übergehend. Diagnose: Mediastinaltumor. Januar 1938: Röntgen (Prof. Kienböck): Tumor deutlich gewachsen, Grenzen scharf. Verdacht auf Malignität. Sternalpunktion: kein Anhaltspunkt für leukämische Erkrankung. Punktion des Tumors, Entleerung übelriechenden Eiters. Februar 1938: Operation, Exitus während der Operation an Kreislaufschwäche. Gerichtsmedizinische Sektion: Bronchiektasen; sackartige Cyste mit eitrig-gangränösem Inhalt und derber Wand; direkte Kommunikation mit dem rechten Bronchus. Histologisch nicht untersucht.

Eigene Beobachtung: Der folgende Fall aus der medizinischen Universitätsklinik Basel scheint geeignet, zur Kasuistik der Bronchuscysten und überhaupt zur Diagnostik der Mediastinaltumoren beizutragen.

Patientin E. K., 60jährig (Journ. Nr. 546/38). Familienanamnese ohne Besonderheiten. In jungen Jahren Pocken, sonst keine wesentlichen Krankheiten.

Im Herbst 1937 lief Pat. zu ihrer Arbeitsstätte; plötzlich trat ein stechender Schmerz in der Herzgegend auf, ein Gefühl, als ob man sie durchbohre, begleitet von starker Atemnot. Kein Ausstrahlen des Schmerzes in die Arme. Seither beständig Atemnot, schlechter Schlaf, Angst, Unruhe. Pat. blieb bettlägerig. Seither keine Schmerzattacken mehr. Innerhalb eines halben Jahres 6 kg Gewichtsabnahme. Am 23. April 1938 wird Pat. mit der Diagnose „Herzinsuffizienz, Stenokardie" in die Klinik eingewiesen.

Aufnahmebefund: Pat. atmet mühsam, jammert, schlägt um sich. Delirium cordis; starke Cyanose der Lippen, gefüllte Halsvenen. Atmung angestrengt, beschleunigt (40/Min.). Lunge: über der ganzen Lunge vesiculäres Atmen. Dämpfung je zwei Querfinger rechts und links vom Manubrium sterni. Untere Lungengrenzen einen Querfinger verschieblich; feuchte, groß- und mittelblasige Rasselgeräusche über beiden Basen. Rechtsseitiger Pleura-Erguß von etwa Handbreite. Herz: Grenzen rechts am Sternalrand, links in der vorderen Axillarlinie, Spitzenstoß im 7. IR., erschütternd. 1. Ton akzentuiert, P_2 lauter als A_2. Systolisches Geräusch von pfeifend-blasendem Charakter mit Punctum maximum über der Herzspitze. Puls an der Radialis 110, irregulär und inäqual, über dem Herzen zirka 40/Min. mehr. Blutdruck 180/110 mm Hg. Leberrand handbreit unter dem Rippenbogen, Leber druckempfindlich. Körperbau grazil, atro-

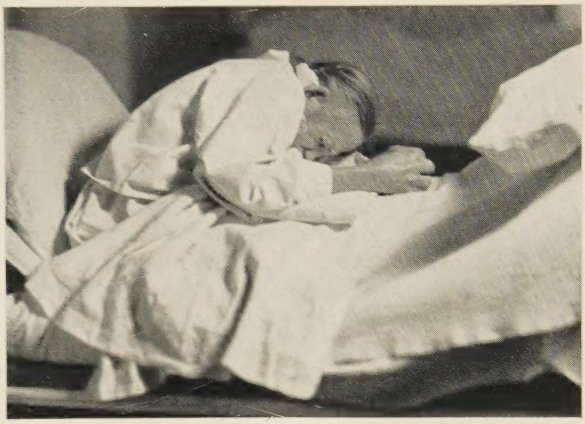

Abb. 1

phische Muskulatur, herabgesetzter Ernährungszustand. Ticartige Zuckungen des rechten Facialis. Eigroßer, harter Kropfknoten. Reiskorngroße, derbe, inguinale Lymphome. Klinodaktylie. Bauchdeckenreflexe fehlen. Laboratoriumsbefunde: ESG 16/41/97 mm. Harnstoff im Blut 74 mg %. Serum: Diazo: direkt positiv, indirekt positiv. Bilirubin: 2,21 mg %. Takata-Reaktion: neg. WaR.: neg. Urin: Spez. Gew. 1030, Albumen +, Zucker neg., Urobilinogen ++, Urobilin ++.

EKG: Vorhofflimmern. Niedrige, plumpe QRS-Komplexe. Lävogramm. ST.-Senkung in I und II (nach Strophanthingabe), T_1 und T_2 flach positiv, T_3 flach.

Temperatur normal.

Verlauf: Aderlaß, Euphyllin plus Ouabaine intravenös. Erleichterung nur durch hohe Morphindosen. Pat. nimmt Tag und Nacht vornübergeneigte Haltung ein (Abb. 1).

4. Mai 1938. Im Verlaufe der Behandlung bessert sich das Befinden, Pat. steht auf. Ihr aufgeregtes, zappeliges Wesen erinnert an Basedow, eine Grundumsatzbestimmung kann wegen der Ängstlichkeit der Pat. nicht durchgeführt werden. EKG: Vorhofflimmern, langsamere Kammerfrequenz, größere Initialschwankungen. Frequenz um 90. Herzbefund verändert: 1. Ton akzentuiert, P_2 viel lauter als A_2. Das systolische Geräusch an der

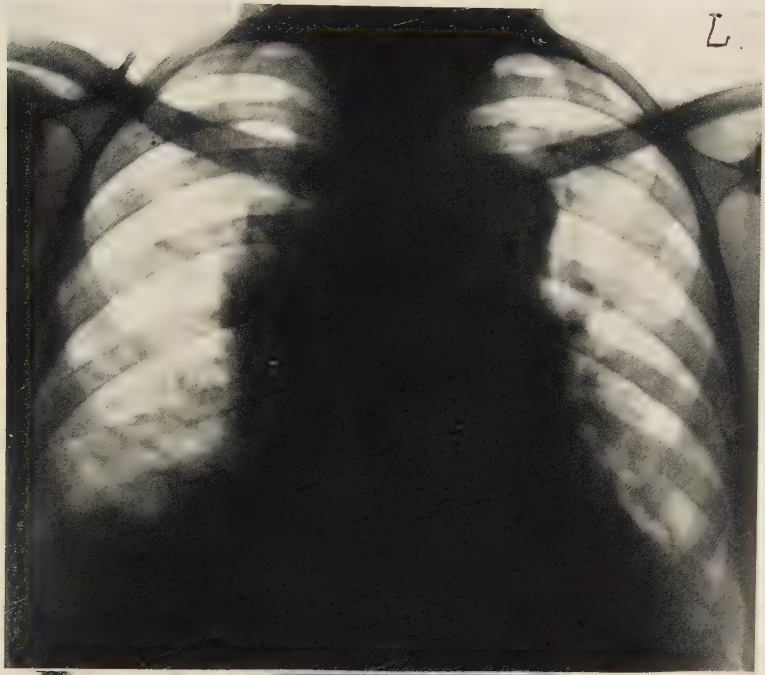

Abb. 2

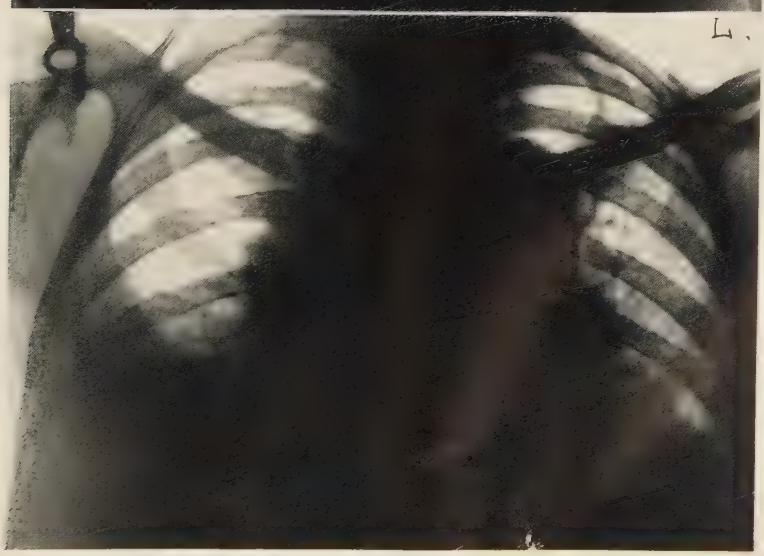

Abb. 3

Spitze ist fast ganz verschwunden, dafür ist ein diastolisches Geräusch über der Auskultationsstelle der Pulmonalis aufgetreten, zusammengesetzt aus einer tiefen, rauhen und einer hohen, blasenden Komponente.

14. Mai. EKG: Gekuppelte, ventrikuläre Extrasystolen.

17. Mai 1938. Nach kurzem Aussetzen der Ouabaine-Injektionen ist die Bigeminie verschwunden. Herzbefund wie oben, Knöchelödeme. Schlaflosigkeit, Nykturie, „Magenschmerzen".

21. Mai 1938. *Röntgenaufnahme* des Thorax: Große Herzsilhouette mit stark verbreitertem Gefäßband, besonders Verbreiterung nach rechts. Die beiden Lungenfelder übersät mit kleinen, fleckigen Schattenherden. Große Hili. Verschattung beider Lungenunterfelder (Stauungslunge mit Erguß) (Abb. 2).

10. Juni 1938. Pleurapunktion 450 ccm, danach Erleichterung. Punktat: Spez. Gew. 1008, Albumen: Esbach 25 mg %. Mikroskopisch: massenhaft Erythrocyten, zahlreiche Lymphocyten, wenig Neutrophile, vereinzelte Endothelzellen. Bakteriologisch: steril.

13. Juni. EKG: Keine Extrasystolen mehr; entspricht dem ersten EKG. Verstärkte Senkung der ST-Strecken, höhere QRS-Ausschläge.

14. Juni 1938. Kehlkopfspiegelung: Rekurrenslähmung rechts.

Wechselnder Erfolg der Digitalis- und Hg-Diuretica-Therapie.

10. August 1938. Röntgenaufnahme des Thorax: Die Verschattung am rechten Hilus hat an Ausdehnung und Intensität zugenommen, so daß eine tumoröse Veränderung nicht auszuschließen ist. Fleckige Verschattung beider Lungenfelder mit Ausnahme der Spitzenfelder. Nach lateral ansteigende Verschattung des rechten Lungenunterfeldes (Erguß).

18. August 1938. Nach Aussetzen der Strophanthin-Therapie sofort akute Verschlechterung. Nach Strophanthin i. v. wieder Regularisierung des Herzens, aber Zunahme der Ödeme. Hgb. 90 %. Serum: Harnstoff 81 mg %.

31. August 1938. Zunehmende Dekompensation, allmählicher körperlicher Verfall. Hgb. 100 %.

19. September. *Röntgenaufnahme* des Thorax: Die Verschattung am rechten Hilus hat gegenüber der Aufnahme vom 10. August an Intensität und Größe eher zugenommen. Nach lateral ansteigende Verschattung im rechten Unterfeld (Erguß). Verdacht auf Bronchial-Ca. rechts (Abb. 3).

15. November 1938. Plötzlich akute Verschlechterung, kein Schmerz. Pat. liegt pulslos im Bett; erholt sich rasch wieder. Sofort aufgenommenes EKG: Dextrogramm; Vorhofflimmern; QRS_3 M-förmig aufgesplittert und verbreitert (0,12 Sek.). T_1 positiv. Tiefer Abgang von ST_2, T_2 negativ. Hoher Abgang von ST_3, T_3 negativ. Hinterwandinfarkt. Polytope ventriculäre Extrasystolen.

21. November 1938. Zunehmendes Ödem der linken Hand und des linken Armes, Lidödeme, zunehmende Ödeme an den Beinen trotz Strophanthinbehandlung.

28. November 1938. Thorax-Tele-Aufnahme: Bei dem reduzierten Zustand der Patientin war die Aufnahme sehr schwer und eine Schrägaufnahme nicht möglich. Die Hilusvergrößerung rechts läßt sich noch erkennen. Nach lateral ansteigende Verschattung des rechten Lungenunterfeldes. Erguß beidseits.

8. Dezember. Nur noch Herzmittel; Morphin, wenn die Lidödeme unerträglich werden. Beginnender Decubitus der Nasenspitze (!).

14. Dezember 1938. Exitus.

Pat. kam mit folgender *klinischer Diagnose* zur Sektion: Bronchial-Ca., Herzinsuffizienz, Ödeme. Die *Sektion* (Prof. Werthemann, Pathol. Anat. Anstalt, Sektion Nr. 1066/38) ergab folgenden Befund (im Auszug):

Hochgradige allgemeine chronische Stauung. Mandarinengroße Bronchuscyste des Mediastinums (Abb. 4) dicht unter dem rechten Oberlappen im Bereich des Hauptbronchus, ohne mit diesem zusammenzuhängen; es scheint jedoch ein Zusammenhang mit der Pleura zu bestehen. Starke Verdrängung und Kompression der V. cava sup. Aortenbogen, A. carotis comm. dextra, A. subclavia dextra liegen dem kugelförmigen Tumor dicht an, ohne mit demselben inniger zusammenzuhängen. Auch die A. pulmonalis hat keine Beziehung zu dem Tumor. Beim Anschneiden der bindegewebigen, ziemlich derben Kapsel entleert sich krümelig-nekrotischer, teils eitriger Inhalt. Hypertrophie und Dilatation des Herzens bei großem, bindegewebig abgeheilten Infarkt der Hinterwand des linken Ventrikels. Obliteration des Herzbeutels. In der Aorta ascendens aneurysmatische, sackförmige Ausbuchtung, in deren Bereich die Wand auffallend dünn ist. Im Bogenteil der Aorta starke narbige Fältelung und gelbliche, polsterförmige Auflagerungen, im absteigenden Teil ebenfalls reichlich arteriosklerotische Polsterbildungen. Bei genauer Betrachtung der Aorta ascendens sieht man, daß im Bereich der sackförmigen Ausbuchtung eine längsverlaufende Intimadehiscenz bestanden hat, offenbar infolge eines spontanen Längsrisses der Intima, wodurch die Ausweitung zustande gekommen ist, die aber wieder von Epithel ausgekleidet erscheint. Arteriosklerose der ganzen Aorta mit Ektasie, namentlich auch der Beckengefäße, Coronarsklerose (Ramus desc. dextr. stark sklerotisch und stark eingeengt). Sklerose und Ektasie der basalen Hirngefäße, namentlich der A. basilaris. Zahlreiche bindegewebige, strangförmige Verwachsungen der rechten Lunge mit dem Herzbeutel und auch seitlich und unten. Stauungsinduration der Lungen, Atelektasen der der Cyste anliegenden Partien. In der rechten Pleurahöhle 1500 ccm, in der linken 300 ccm seröser Erguß ohne Blutbeimengung. Rezidivierende Tuberkulose und Anthrakose der Hilus- und epibronchialen Lymphknoten. Der N. vagus zieht rechts teils zwischen dem Tumor und der Luftröhre, teils durch die Tumorwand. Die Lymphknoten neben der Trachea scheinen keine direkte Verbindung zu dem Tumor zu haben. Kropfknoten der Schilddrüse mit Asymmetrie derselben, auffallende Kleinheit des linken Lappens, großer Kropfknoten im Lobus pyramidalis. V. anonyma sin. sehr eng, durch organisierten Thrombus verschlossen. Kollateralen von der V. jugularis gegen das Mediastinum. Stauungsinduration, Atrophie der Nieren bei Arteriosklerose. Multiple Mißbildungen: Brachymesophalangie und Klinodaktylie, Kolbendaumen. Mißbildung des linken Leberlappens mit Abschnürung eines einzelnen Teiles. Dystopie der rechten Niere. Coecum mobile mit Mesenterium commune. Renculifurchen beider Nieren.

Mikroskopische Untersuchung der Cystenwand: 1. Schnitt: Die Wand besteht aus äußerst derbfaserigem, kolloidartigem Bindegewebe, an das sich nach innen zu eine Kalkplatte anschließt, welche direkt an den im Inneren vorhandenen atheromatösen Brei angrenzt. In diesem Brei finden sich spießförmige Aussparungen offenbar herausgelöster Cholesterinmassen. Da und dort sind in der Wand auch Andeutungen von Knochenbildung. 2. Schnitt bietet insofern einen neuen wesentlichen Befund, als in dieser Wand einige cystische Hohlräume vorkommen, in denen als Auskleidung ein hohes Zylinderepithel gefunden wird. An den am besten erhaltenen Stellen erscheint die Epithelauskleidung einschichtig, und es scheint, daß von diesen Elementen eine gewisse Schleimproduktion aus-

geht. An einer anderen Stelle ist streckenweise das Epithel noch erhalten, streckenweise an seiner Stelle eine Ansammlung von psammomartigen Kalkkörnern. Im bindegewebigen Anteil der Wand lymphocytäre, streifenförmig angeordnete Entzündung.

Makroskopisch wurde die Cyste von der Umgebung abpräpariert, um festzustellen, ob sie irgendwo eine stielartige Verbindung, namentlich mit der Lunge bzw. dem Bronchialbaum aufweist. Ein solcher Stiel

Abb. 4

konnte jedoch nirgends gefunden werden. Es wurde daher ein Bindegewebsstück zwischen Cystenwand und Lunge mikroskopisch untersucht. Darin kann lediglich ein größeres Gefäß festgestellt werden, hingegen nirgends eine bronchusartige Bildung in Form eines Ganges oder dergleichen. Es ist demnach auch mikroskopisch eine Kommunikation zwischen der cystischen Bildung und der Lunge bzw. dem Bronchialbaum nicht festzustellen. Es handelt sich um eine von Zylinderepithel teilweise noch ausgekleidete Cyste des Mediastinums, die im Sinne einer kongenitalen Mißbildung wohl am ehesten doch auf eine Bronchusmißbildung zurückzuführen ist.

Besprechung: Bei der Aufnahme der Patientin in die Klinik steht das Bild der Kreislaufinsuffizienz bei dekompensiertem Mitralherz im Vordergrund. Die Behandlung mit Stro-

phanthin, Digitalis und Hg-Diuretica zeitigt wechselnden Erfolg. Aus dem Verlauf der mit einzelnen Remissionen fortschreitenden Dekompensation fallen zwei akute Ereignisse ins Auge, von denen eines anamnestisch eruiert, das andere in der Klinik beobachtet wurde. Vor allem erhebt sich die Frage, wodurch der durchbohrende, plötzliche Schmerz im Herbst 1937 hervorgerufen worden war; es ergeben sich hier drei Möglichkeiten: entweder war es die Intimaruptur der Aorta oder ein stenokardischer Anfall oder aber waren es die ersten Symptome der Cyste. Eine Aortalgie erscheint unwahrscheinlich, da das Ausstrahlen des Schmerzes fehlt. Bei einem stenokardischen Anfall würden wir erwarten, daß der Schmerz nach Minuten, Stunden oder (im Falle eines Infarktes) Tagen schwindet und einem Zustand relativen Wohlbefindens Platz macht; daß sich diese Schmerzattacken später, anläßlich kleiner oder größerer Anstrengungen wiederholen. Im Gegensatz dazu schloß sich an den Anfall ein über Monate dauernder Zustand von Atemnot, Unruhe und Präcordialangst. Die Entscheidung zwischen Intimariß und Cyste als Ursache ist wohl nicht mit Sicherheit zu treffen, doch stimmt die Beschreibung mit der von *Sultan* und *Fromme* überein, die solche Erscheinungen als Symptome für Bronchuscysten beobachteten (*Beve, Dangschadt, Kleinschmidt* und andere beschreiben sie auch bei Dermoidcysten). Das zweite Ereignis ist das plötzliche Kollabieren am 15. November mit Pulslosigkeit, wobei das sofort nach dem Erholen aufgenommene EKG das nicht ganz typische Bild eines frischen Hinterwandinfarktes zeigt. Auch die charakteristische gekrümmte Haltung der Patientin, die sie ständig, auch nachts einnahm, weil sie im aufrechten Sitzen und in Rückenlage stark dyspnoisch wurde, ist nicht eindeutig zu erklären. Bekanntlich nehmen Patienten mit dekompensierten Vitien manchmal eine ähnliche Haltung ein, weil in dieser Stellung Atmung und Expectoration erleichtert sind. Andererseits wiesen, wie erwähnt, zahlreiche Autoren darauf hin, daß bei Mediastinaltumoren bei Neigung des Kopfes nach vorne das Druckgefühl nachließ und die Atmung erleichtert wurde. *Perves* und *Oudard* (zitiert bei *Moons*) beschrieben eine solche Haltung bei einem Fall von Dermoidcyste, desgleichen *Moons*. Bei einem Patienten *Huber*'s trat sogar wegen hartnäckig beibehaltener Stützung des Kopfes auf den Tisch ein talergroßer Decubitus auf der Stirn auf *(Sauerbruch)*. (Bei unserer Pat. trat ein Decubitalgeschwür an der Nase auf.) Schließlich wäre auch die Intimanarbe in Be-

tracht zu ziehen, deren Dehnung möglicherweise Schmerz und Angst auslöste. Auch hier muß die Frage eigentlich offengelassen werden. Immerhin ist es gut denkbar, daß die Cyste infolge ihrer Größe und derben Wand den nahen Bronchus bei einer anderen Körperhaltung komprimierte. Während bei Dermoidcysten das Zusammentreffen mit anderen Mißbildungen häufig beschrieben wurde *(Lenk)*, ist es bei den bisher publizierten Fällen von Bronchuscysten nicht beobachtet worden.

Wie kam man nun aber zu der Fehldiagnose „Bronchial-Carcinom" und warum wurde die Diagnose „Mediastinalcyste" nicht einmal in Erwägung gezogen? Das klinische Bild ließ nicht nur die so häufig beobachteten Symptome wie Husten, Druckgefühl, ausstrahlende Schmerzen usw. vermissen, sondern zeigte außerdem noch gerade die Symptome, die nach *Lenk* u. a. mit großer Wahrscheinlichkeit gegen eine gutartige Cyste sprechen, und zwar hochgradige, allgemeine Stauung, starkes Ödem des linken Armes, Rekurrenslähmung, im Röntgenbild unscharfe Begrenzung des Tumorschattens und Verbreiterung des Gefäßbandes. Auch waren weder ein Dämpfung noch verändertes Atemgeräusch feststellbar. Ursache für die Rekurrenslähmung war die Verwachsung des N. vagus mit der Cystenwand; das Ödem des linken Armes war durch die Thrombose der V. anonyma sin. bedingt.

Aus dem Röntgenbild war die richtige Diagnose nicht zu stellen. Vor allem zeigte das Gebilde, wie erwähnt, eine vollkommen atypische, unscharfe Begrenzung, die durch mehrere Faktoren bedingt war, vor allem durch die hochgradige allgemeine Lungenstauung mit den zahlreichen kleinfleckigen Schattenherden; zweitens waren wahrscheinlich auch die stark vergrößerten Hilusdrüsen an der Konturbildung beteiligt; drittens fanden sich zahlreiche bindegewebige, strangförmige Verwachsungen zwischen rechter Lunge und Herzbeutel (wie bei einem Fall von Th. *Naegeli*); viertens projizierten sich der dilatierte rechte Vorhof und das Aneurysma der Aorta ascendens in den Schatten; fünftens verschleierte schließlich der pleurale Erguß das Bild. Die scheinbare Größenzunahme ist zweifellos auf die Zunahme der Stauung zurückzuführen.

Es zeigt sich hier wieder, daß bei jeder Thoraxaufnahme mit unklarem Befund Seiten- und Schrägaufnahmen gemacht werden sollten. In unserem Falle erlaubte es der Zustand der Patientin nicht; es ist aber fast mit Sicherheit anzunehmen, daß auch die Schrägaufnahme keine Klärung gebracht hätte und auch so eine Trennung des Schattens der Cyste von denen

des Aortenaneurysmas, des dilatierten rechten Vorhofes und der indurierten und verkalkten Hilusdrüsen nicht möglich gewesen wäre. Das Holzknecht-Jakobsohn'sche Phänomen wurde nicht beobachtet, auch keine mitgeteilte Pulsation, wie sie von *Hale* beschrieben wurde.

Alle die genannten Umstände zusammen ergaben das Bild einer Neubildung, die infolge der Lage am Hilus, des ausgefransten Schattens und der scheinbaren Größenzunahme den Verdacht auf ein Bronchialkarzinom rechtfertigten. Auch die erhöhte Senkungsgeschwindigkeit, die starke Gewichtsabnahme und der zunehmende körperliche Verfall lenkten die diagnostischen Erwägungen in diese Richtung.

Zusammenfassung.

Es wird ein Fall von Bronchuscyste im vorderen Mediastinum beschrieben. Gleichzeitig bestehende Herzdekompensation und Aortenaneurysma verschleierten das Bild, so daß die Diagnose „Bronchialcarcinom" gestellt wurde. Kurze Übersicht über die Literatur der Mediastinal-, speziell der Bronchuscysten.

Summary.

Description of a case of bronchus cyst. Existing heart decompensation and aorta aneurysm were so disturbing that „bronchial carcinoma" was diagnosed. Short review of the literature of mediastinal — especially bronchus cysts.

Résumé.

Description d'un cas de kyste bronchique dans le médiastin antérieur. Une décompensation du coeur et un anévrysme aortique concomitants voilaient l'image au point qu'on posa le diagnostic de carcinome bronchique. Bref aperçu de la littérature des kystes du médiastin, particulièrement des kystes bronchiques.

Riassunto.

E' descritto un caso di cisti bronchiale nel mediastino anteriore. Lo scompenso cardiaco e un'aneurisma dello stesso organo oscuravano il quadro in modo tale che venne fattala diagnosi di Ca. bronchiale. Breve riassunto sulla letteratura della cisti mediastinale e bronchiale.

Literaturverzeichnis.

Alford, J. E.: J. Pediatr. 11, 550 (1937). — *Assmann:* Die klin. Röntgendiagnostik d. inneren Erkrankungen. Leipzig 1929. — *Beve, H. L.:* Amer. surg. 1926, 5. — *Böss, C.:* Virchow's Arch., Band 300. — *Broadhent:* Lancet 1934. — *Dangschadt, B.:* Bruns'sche Beitr. 1903, 38/692. — *Eggers, C.:* Ann. of surg. 1933/97/135. — *Eigler, W.:* Dtsch. Zschr. Chir. 199, S. 133. — *Ekehorn, G.:* Arch. Klin. Chir. 1898, Bd. 56. — *Fromme, A.:* Zbl. Chir. 1927, 3191. — *Garré:* Dtsch. med. Wschr. 1918, 23. — *Gold,* E: Beitr. z. pathol. Anat. u. allg. Path. 1921, 68. — *Groedel-Lossen:* Röntgendiagnostik d. inneren Medizin u. den Grenzgebieten, 1936. — *Haberer, H.:* Zbl. Chir. 1938, 2134. — *Hale:* Zbl. org. Chir. 1921/12/36. — *Joël:* Virchow's Arch. 122, 381 (1890). — *Kleinschmidt, O.:* Münchn. med. Wschr. 1920, 30. — *Lenk, R.:* Röntgendiagnostik d. intrathorakalen Tumoren und ihre Differentialdiagnose, 1929. — *Middeldorpf, K.:* Dtsch. Zschr. Chir. 242, 600 (1934). — *Moons, E.:* Arch. franco-belges Chir. 1922, 25. — *Müller, H.* in *Henke* u. *Lubarsch:* Handbuch d. spez. pathol. Anat. u. Histol. Bd. III/2, 1928. — *Morris:* Med. News 1905. — *Murloo:* Nederl. Tijdschr. v. Gen. 1939, 83, 2740. — *Naegeli, Th.:* Bruns'sche Beitr. 1918, 110. — *Nossen, H.:* Dtsch. med. Wschr. 1928, S. 1150. — *Preuß, J.:* Dtsch. med. Wschr. 1925, S. 1823. — *Santy, P.* u. *Bérard, M.:* Lyon chir. 35, 1938. — *Sauerbruch, F.:* Chirurgie der Brustorgane. Berlin 1925. — *Derselbe:* Zbl. Chir. 1926, S. 852. — *Derselbe:* Münch. med. Wschr. 1920, S. 224. — *Starcke, P.:* Beitr. klin. Tbk. 1932/278. — *Sultan, G.:* Zbl. Chir. 1925, 869. — *Tiegel, M.:* Archiv klin. Chir. 98, S. 1022.

Ich danke Herrn Professor *R. Staehelin* vielmals für die Überlassung des Themas, Herrn Professor *M. Lüdin* für zahlreiche Anregungen und seine so freundliche Hilfe und Herrn Professor *A. Werthemann* für die Beistellung der Präparate und Befunde.